Aus dem Zahnärztlichen Institut der Universität Marburg-L.
Direktor: Professor Dr. Hans Fliege.

Über die röntgenologisch nachweisbaren Veränderungen der interalveolären Septen

Inaugural-Dissertation

zur Erlangung der Doktorwürde in der Zahnheilkunde der Hohen Medizinischen Fakultät der Philipps-Universität zu Marburg

vorgelegt von

Kurt Walther

Zahnarzt aus Iserlohn

Marburg a. d. Lahn 1937

Universitäts-Buchdruckerei Joh. Aug. Koch (Dr. C. Hitzeroth)

Angenommen von der Medizinischen Fakultät in Marburg
am 28. Mai 1937

Referent: Prof. Dr. Hans Fliege

Gedruckt mit Genehmigung der Fakultät

R. UNIV.
BIBLIOTHEEK
LEIDEN

Bei dem heutigen, wissenschaftlichen Stand der Zahnheilkunde ist das Röntgenbild mit seiner objektiven Unterscheidung der spezifischen Dichte eines Gewebes zum unentbehrlichen, diagnostischen Hilfsmittel geworden. Nach Weski ist das Röntgenbild nicht nur als Hilfsmittel zur klinischen Diagnostik und damit makroskopisch zu werten, sondern es steht hart an der Grenze zum Mikroskopischen. Es zeigt uns Veränderungen am Zahn und an dem umgebenden Knochengewebe, bevor sich diese dem Patienten bemerkbar machen oder durch den Zahnarzt mit den gewöhnlichen, klinischen Untersuchungsmethoden nachgewiesen werden können. Zur Frühdiagnose bei marginalen Erkrankungen des Alveolarknochens hat sich daher das Röntgenbild als unentbehrlich erwiesen. Nicht zuletzt ist es auch von erzieherischem Wert für den Patienten. Wenn dem Patient eine von seinem Kiefer angefertigte Röntgenaufnahme gezeigt wird, auf der weitergehender Knochenschwund zu sehen ist, so wird er eher einsehen, daß ein Eingreifen nötig ist. Namhafte Verfasser wie Euler und Riha haben auf die Bedeutung, aber auch auf die diagnostischen Grenzen des Röntgenbildes hingewiesen. Sie wollen mit Recht das Röntgenbild nur in Verbindung mit der klinischen Diagnose gewertet wissen. Wir müssen uns darüber klar sein, daß sich das Röntgenbild gewissermaßen aus unzähligen, hintereinanderliegenden Schnitten zusammensetzt. Vergleichende Versuche von histologischen Präparaten (Euler, Weski), ferner Vergleiche des in viele Schnitte zerlegten Unterkiefers mit dem Röntgenbild von Parma zeigen uns die Möglichkeiten einer Fehldiagnose.

Die Schattierungen auf dem Röntgenbild, die eine Projektion der verschiedenen Gewebsdichte sind, bewegen sich vom ganz Hell bzw. Nullschatten bis zur vollkommenen Schwärzung. Verdickung und Verdichtung im Knochengewebe verstärken auf dem Röntgennegativ den Hellschatten, auf dem Positiv den Dunkelschatten. Verdünnung und geringere Dichtigkeit erzeugen auf dem Negativ intensivere, auf dem Positiv schwächere Schatten.

Das Röntgenbild unterscheidet sich vom gewöhnlichen Schattenbild dadurch, daß es transparent ist. Diese Transparenz bringt es mit sich, daß wir auch gleichzeitig einen Einblick in das Innere der harten Gebilde bekommen.

Die Intraoralröntgenaufnahme ist beschränkt auf das Bild mit orthoradialer Einstellung. Nur hier gelingt eine einwandfreie Dar-

stellung der Zähne und Kiefer. Selbst bei dieser Einstellung kommt es oft vor, vor allem bei stark gekrümmten Kiefern im Bereich der unteren Frontzähne, daß nur ein Zahn scharf projiziert wird.

Um aus dem Röntgenbild Veränderungen der interalveolären Septen, nur solche Veränderungen sollen hier behandelt werden, lesen zu können, müssen wir uns zuerst mit dem normalen Bild vertraut machen.

I. Normales interalveoläres Septum im Röntgenbild.

In Abb. 1 sehen wir einen bezahnten Alveolarfortsatz des Unterkiefers, dessen Septen wohl kaum pathologischen Veränderungen unterworfen sind. Nach dem Alveolarrand zu reichen die Septen bis etwas unter die Schmelzzementgrenze der benachbarten Zähne. Gegen die Weichteile sind sie abgeschlossen von einer Lage dichteren Knochengewebes, der Corticalis. Im Bereich der Frontzähne laufen die Septen in eine Spitze aus, während sie im Prämolaren- und Molarengebiet die Form einer stumpfen Pyramide haben.

An den Septen der Molaren und Prämolaren können wir auf kontrastreichen Bildern oft zwei Limbuskanten, die orale und die vestibulare feststellen. Diese beiden Knochenlinien werden allerdings nur sichtbar, wenn der Limbus alveolaris vom Zentralstrahl tangential getroffen wird. Bei anderer Einstellung wird nur eine der beiden Kanten deutlich und das Septum erscheint nur als Schattenriß seines Querschnittes. Im Molarengebiet des Unterkiefers sind diese beiden Kanten der interalveolären Septen am deutlichsten ausgeprägt und am ehesten zu sehen, weil hier die Septen am breitesten sind. Die Spongiosa der Septen erscheint auf dem Röntgenbild als ein Netzwerk von Schattenlinien, welches mit der Compakta abschneidet. Im Bereich der interalveolären Septen ist die Spongiosa stärker und besser gezeichnet als innerhalb des Kieferkörpers. Neben der größeren Stärke der einzelnen Spongiosabälkchen fällt die größere Dichte der Spongiosa innerhalb der Septen auf. Allgemein ist im Molaren- und Prämolarenbereich des Unterkiefers die Spongiosa weitmaschiger als in den übrigen Gebieten der Kiefer. Im Oberkiefer ist die Abgrenzung von Compakta und Spongiosa innerhalb der Septen oft undeutlicher als im Unterkiefer. Ursache ist in den meisten Fällen eine nicht einwandfreie Projektion, manchmal auch Überbelichtung. Eine größere Durchlässigkeit für Röntgenstrahlen finden wir oft im Gebiet der oberen Schneidezähne. Der Grund wird hier die relativ dünne und spärliche Spongiosa sein.

Wie bei jedem Knochen, so können wir auch bei den Kiefern eine deutliche Knochenstrukturierung wahrnehmen. Von Walk-

hoff stammen wohl die ersten Untersuchungsergebnisse über die menschliche Kieferknochenstruktur. Er benutzte neben anderen Methoden vor allem das Röntgenbild für seine Untersuchungen. Später untersuchte Wolf die Knochenstruktur der Kiefer an Hand von Röntgenaufnahmen von Knochenfournierblättern. Walkhoff weist auf die in den interalveolären Septen parallel laufenden Querbälkchen hin, die, wie im Röntgenbild (Abb. 1) deutlich zum Ausdruck kommt, dicker sind als die in den übrigen Kieferpartien. Diese querlaufenden Knochenbälkchen verbinden nach Walkhoff die Alveolen miteinander und stützen diese. Die Querbälkchen stehen, wie Gámán nachwies, untereinander durch dünne Leisten, die man allerdings meist nur auf dem Röntgenbild mit der Lupe sehen kann, in Verbindung. Dieses Netzwerk von Bälkchen und Leisten nennen wir Spongiosa. Am besten ist das Balkensystem ausgeprägt im Molarengebiet des Unterkiefers, vorausgesetzt natürlich, daß die Zähne funktionell richtig beansprucht werden.

Der Periodontalraum erscheint im Röntgenbild (Abb. 1) unter normalen Verhältnissen als ein feiner, schmaler Spalt von durchschnittlich ein bis zwei Zehntel mm Breite (nach Gottlieb). Der Periodontalspalt ist nicht überall gleich breit. Die größte Breite finden wir am Alveolarrand und in der Nähe der Wurzelspitze, die geringste im Niveau des Drehpunktes des Zahnes etwas unter der Mitte der klinischen Wurzel. Nach Gottlieb haben funktionslose Zähne eine geringere Periodontalbreite als in Funktion stehende. Der Periodontalspalt erscheint im Röntgenbild begrenzt von zwei deutlichen Konturen, von denen die eine dem Zahnzement, die andere der Lamina dura der Alveole entspricht. Die äußeren Konturen der interalveolären Septen, der Periodontalspalt und die Strukturen der Spongiosabälkchen in den Septen sind nur so lange gesetzmäßig angeordnet, als keine pathologischen Einflüsse die Kiefer treffen und die Zähne physiologisch beansprucht werden.

II. Röntgenologisch nachweisbare Veränderungen mit vorwiegend qualitativem Charakter.

Wie jeder menschliche Knochen, so unterliegen auch die Kiefer und damit die interalveolären Septen steten physiologischen Umbauvorgängen. Als erster wies von Ebner nach, daß am Knochen wachsender Menschen Veränderungen stattfinden. Pommer zeigte dann, daß bis ins hohe Alter hinein das menschliche Knochengewebe steten Umbauvorgängen unterliegt.

a) Veränderungen der Knochenstruktur.

Physiologische Veränderungen der Knochenstruktur in den Septen hängen in hohem Maße ab von der Funktion der Zähne und der am Kiefer ansetzenden Muskeln. Wir sehen, wie sich die Spongiosabälkchen bei stärker belasteten und gekippten Zähnen (Brückenpfeiler, Kronen usw.) vermehren, verdicken und dadurch verdichten. Die Lamina dura erlangt bei diesen Zähnen ein kompakteres Aussehen. Sie wechselt in ihrer Dichte je nach dem Druck, der beim Kauen auf sie ausgeübt wird. Die einzelnen Querbälkchen laufen strahlenförmig aber immer rechtwinklig von der Lamina dura aus. Die die Bälkchen verbindenden, sonst mit dem bloßen Auge nicht zu sehenden, dünnen Leistchen, werden zu kleinen Säulchen und ihre Konturierung ist wahrnehmbar.

Bei Zähnen, die ihre Nachbarn verloren haben, verdicken und vermehren sich ebenfalls durch die stärkere Beanspruchung die Spongiosabälkchen (Abb. 2). Hier sehen wir oft die Querbälkchen vor ihrer Vereinigungsstelle mit der Lamina dura ineinanderfließen, sodaß ein verdichtetes Spongiosageflecht entsteht. Die Bälkchen laufen dann nicht immer parallel, aber doch immer annähernd rechtwinklig zur Lamina dura. Hauptsächlich in der Nähe des Drehpunktes finden wir diese Vermehrung und Verdichtung des Spongiosagebälks.

Bei nicht in Funktion stehenden Zähnen ist das Balkensystem in den Septen strukturlos angeordnet. Die einzelnen Knochenbälkchen sind oft dünner. Wird ein Zahn seines Antagonisten beraubt, so sehen wir, wie allmählich das vorher gesetzmäßig angeordnete Balkensystem seine Gesetzmäßigkeit verliert, die Spongiosa weitmaschiger wird und die Knochenbälkchen dünner werden. Ebenso finden wird im jugendlichen Kiefer dieses Balkensystem der interalveolären Septen nicht ausgeprägt.

Walkhoff fand bei seinen Untersuchungen an Kiefern aus prähistorischen Zeiten, daß allgemein die Spongiosastruktur stärker ausgeprägt war als bei den Kiefern der heutigen Menschen. Der Grund hierzu dürfte wohl in der verminderten Kautätigkeit des heutigen Menschen zu suchen sein.

Nach Weski gehört das interalveoläre Septum zu dem von ihm geprägten Begriff des Paradentiums. Dieser Verfasser schreibt: „Das Paradentium stellt die direkte Angriffsfläche der vom Zahn ausgehenden, mechanischen Funktionsreize dar. Es erstreckt sich über Periodontium, Alveolarcorticalis, retroalveolärer Spongiosaraum bis zum muskulär orientierten Corpus maxillae bzw. mandibulae. Medial und distal schmelzen die Paradentien zum gemeinsamen Interdentalseptum zusammen."

Wir schließen aus alledem, daß das Balkensystem der interalveolären Septen funktionell orientiert ist und zur Stützung der Alveolarcompakta da ist.

b) Veränderungen der Knochendichte.

Eine allgemeine Bälkchenverdünnung und Maschenerweiterung der Spongiosa in den interalveolären Septen finden wir bei der Atrophia alveolaris praecox bzw. senilis (Abb. 3). Auch bei auffallend zarten Kiefern, bei denen keine Atrophie vorhanden ist, fällt im Röntgenbild die größere Porosität des Knochengewebes auf.

Neben der Verdichtung und Verdickung der Spongiosa in den interalveolären Septen hervorgerufenen durch stärker belastete Zähne, erzeugt eine chronische, meist apikale Entzündung oft eigenartige Verdichtungen. Riha, Parma und andere Autoren bezeichnen diese chronischen Entzündungen, die derartige Verdichtungen hervorrufen, als skelerosierende Ostitiden. Solche Entzündungsformen deuten auf ein Übergewicht der Abwehrkräfte des Gewebes hin. Im Röntgenbild können diese Knochenverdichtungen sehr gut einen Wurzelrest vortäuschen, besonders wenn an der betreffenden Stelle des Alveolarfortsatzes ein Zahn extrahiert wurde. Beim Wurzelrest kann man jedoch meistens einen feinen, den Wurzelrest umgebenden, Periodontalspalt feststellen (Abb. 1). Die Ränder einer Skelerose gehen dagegen allmählich und fransenartig in den umgebenden Knochen über.

Einfache Exostosen, die oft an der bukkalen Seite des oberen Alveolarfortsatzes im Prämolaren und Molarenbereich und an der lingualen Seite des Unterkiefers in der Gegend der unteren Schneidezähne zu finden sind, machen im Röntgenbild meist keine besonderen Erscheinungen. Alle anderen Knochengeschwülste verursachen sehr oft Verdichtungen bzw. Verdünnungen der Spongiosa im Röntgenbild, doch betreffen diese Veränderungen mehr den Kieferkörper selbst als die interalveolären Septen.

III. Veränderungen mit vorwiegend quantitativem Charakter.

Neben den Veränderungen der Knochenstruktur und der Knochendichte finden wir auf dem Röntgenbild an den interalveolären Septen oft Veränderungen mit vorwiegend quantitativem Charakter. Wir sprechen hier von Knochenan bzw. -abbau, vom Knochendefekt und von Knochenrarefikation. Knochenan und -abbau kann physiologisch und pathologisch sein, während Knochendefekt und Rarefikation einen rein pathologischen Begriff darstellen. Röntgenologisch können wir sehr gut unterscheiden zwischen physiologischem Knochenabbau und pathologischem

Knochendefekt oder Rarefikation. Beim physiologischen Knochenabbau ist der erhalten gebliebene Knochen meist kaum verändert. Seine Grenzlinien bleiben glatt. Die Struktur der Spongiosabälkchen ist erhalten. Die Knochenbälkchen in der Nähe der Abbauzone sind wohl oft verdünnt, aber noch erhalten und gut gezeichnet. Die Erscheinungen im Knochen, der einen Knochendefekt umgibt, sind dagegen, wie ich noch später ausführen werde, ganz anders.

a) Physiologischer Knochenan und -abbau an den interalveolären Septen.

Betrachten wir zuerst den physiologischen Knochenan und -abbau. Auf Knochenanbau können wir allerdings aus dem Röntgenbild oft nur schließen, während Knochenabbau, also Substanzverlust, deutlich zu sehen ist.

Reger physiologischer Knochenan- und abbau an den interalveolären Septen erfolgt nach Extraktion eines Zahnes. Hugh W. Mac. Millan schreibt über den Umbildungsprozeß in einem Unterkieferknochen nach Extraktion eines zweiten Molaren: „Der Knochen paßt sich der neugeschaffenen Lage, die durch Verlust der Kontaktpunkte entstanden ist, an. Zunächst verdicken sich die Laminae durae der leeren Alveole. Von diesen wächst Knochengewebe radiär in die leere Alveole hinein. Zu dieser Zeit erfolgt am Limbusrand lebhafter Knochenabbau. Dann erfolgt die Bildung von neuer Compakta über der ehemaligen Alveole. Allmählich verschwinden die Laminae durae.“ Neben vielen anderen Autoren hat vor allem Euler die makro- und mikroskopischen Vorgänge nach Extraktion eines Zahnes untersucht.

Weiter können wir physiologischen Knochenan- und -abbau oft beobachten bei Zähnen, die in nicht zu starker traumatischer Occlusion stehen. Wir stellen neben einem erweiterten Periodontalraum eine verdickte Lamina dura fest. Es hat also hier stärkere Belastung eines Zahnes zu Knochenanbau an der Lamina dura geführt.

Nach Gottlieb tritt Resorption an der Lamina dura ein, wenn auf Druck der Periodontalraum zu eng wird, um den ursprünglichen Raum für das Ligamentum alveolo-dentale wieder herzustellen. Wie stark die traumatische Occlusion sein muß und welcher Art, um Repsorption zu erzeugen, läßt sich auf dem Röntgenbild nicht erkennen. Eine Erweiterung des Periodontalspaltes ist röntgenologisch nur nachzuweisen, wenn sich die Erweiterung rings um den Zahn herum oder in den Zahnzwischenräumen ausbreitet. Dagegen läßt uns das Röntgenbild bei Veränderung des Periodontalraumes auf der vestibulären und oralen Seite im Stich. Selbst bei den beiden ersten Fällen ist eine Erweiterung des Perio-

dontalspaltes nicht immer auf dem Röntgenbild zu sehen. Das liegt zum Teil an der Projektionsrichtung und zum Teil an der Dicke des Alveolarknochens.

Manchmal finden wir auf dem Röntgenbild, daß periradikulärer Abbau der Septen ausgeglichen wird durch Hyperzementosen. Diese Vermehrung des Zements beruht nach Häupl und anderen Autoren auf besonderen Belastungsverhältnissen. Vielleicht stimmt aber auch die Theorie von Gottlieb, nach der bei Abbau des Septums Apposition des Zements eintritt, um den Zahn funktionstüchtig zu erhalten. Oft wird jedenfalls eine verbreiterte Zementschicht gefunden bei Zähnen ohne Antagonisten. Diese Zementschicht könnte ein Ausgleich für den bei diesen Zähnen stattfindenden Knochenabbau sein. Welche von diesen beiden Theorien richtig ist, geht aus dem Röntgenbild nicht hervor.

Bei der physiologischen Wanderung der Zähne nach medial findet an der medialen Septumseite Knochenabbau, an der distalen Anbau von Knochen statt. Bei Regulierungen erfolgt bei Druck Abbau und auf Zug Anbau von Knochen. Allerdings finden wir nach kurzandauerndem, nicht zu stark einwirkendem Druck auch Knochenapposition. Gesunder Knochen kann sich, in Grenzen natürlich, den von außen einwirkenden Reizen anpassen.

Bei der Atrophia alveolaris praecox bezw. senilis geht der Abbau des Knochens mit dem Schwinden des Zahnfleisches an allen Zähnen gleichmäßig vor sich. Wir finden hier bei Erhaltensein der Spongiosastruktur oft eine weitmaschige Spongiosa vor, deren Bälkchen dünn aber scharf gezeichnet sind (Abb. 3). Diese Form der Alveolaratrophie sehen wir jedoch auf dem Röntgenbild meist vergesellschaftet mit entzündlichen Vorgängen.

Alle diese Knochenan- und Abbauvorgänge, veranlaßt durch teils mechanische, teils durch innere Ursachen, bleiben solange physiologisch, als keine Entzündungserscheinungen oder andere innere, kompliziertere Ursachen hinzutreten und dann das Bild der Paradentose entsteht.

b) Knochendefekte an den Septen.

1. Vom marginal ausgehend.

Häufigster Gegenstand zahnärztlicher röntgenologischer Untersuchungen sind die Defektzonen der interalveolären Septen. Unten allen Defekten der interalveolären Septen nehmen diejenigen, die vom Alveolarrand ihren Ausgang nehmen, den ersten Platz an Häufigkeit und Bedeutung ein. Die Ursachen, die zu Verlust von Knochensubstanz an den interalveolären Septen führen, sind zahlreich und auf dem Röntgenbild oft nicht zu erkennen. Ich müßte, wollte ich näher hierauf eingehen, das ganze Gebiet der Paradentose anschneiden. Soweit Ursachen auf dem Röntgenbild zu sehen sind

und an dem Knochenschwund mittelbar oder unmittelbar beteiligt sind, werde ich sie anführen. Im übrigen muß ich mich begnügen, die auf dem Röntgenbild sichtbaren Auswirkungen zu beschreiben.

Die ersten marginalen, pathologischen Veränderungen des interalveolären Septums zeigen sich im Röntgenbild in einem Abbau der Cortikalis. Ist dieser kompakt gebaute Knochenbalken oder im Bereich der Schneide- und Eckzähne die Vereinigungsstelle der beiden Laminae durae zerstört, so erscheint das Septum wie ausgefranst. Die Spongiosa ist dann eröffnet. In diesen ersten Anfängen der Zerstörung erscheint die Begrenzungslinie der Septen oft muldig konkav mit dem tiefsten Punkt in der Mitte des Septums (Abb. 4 u. 5). In einem höheren Maße ist die Gegend der unteren Schneidezähne dieser Zerstörung der Septen unterworfen. Die Ursache ist wohl in erster Linie in dem hier durch die Lage der Unterzungendrüsen reichlicher als an den übrigen Zähnen abgelagerten Zahnstein zu suchen, der seinerseits zu Entzündungen und damit zu Knochenzerstörungen führen kann. Ein weiterer Grund ist der in der Gegend der unteren Schneidezähne dünne Alveolarfortsatz, welcher erstens schneller abgebaut werden kann und zweitens günstigere physikalische Bedingungen für die röntgenologische Feststellung der feinen Knochenveränderungen an den Septen bietet. Weniger häufig treten Zerstörungen der Septen schon im Gebiet der oberen Schneidezähne auf. Es folgen dann die oberen ersten und zweiten Molaren, wegen ihrer Lage gegenüber dem Ausführungsgang der Parotis.

Als Ursache für diese ersten marginalen Zerstörungen finden wir im Röntgenbild wohl am häufigsten Zahnstein und Konkremente. (Abb. 4). Zu erkennen sind diese Ablagerungen an den kleinen, höckrigen Vorsprüngen an dem Zahn selbst. Zahnstein und Konkremente veranlassen das Entstehen einer Gingivitis, die dann ihrerseits zum pathologischen Knochenabbau führt. Ueberstehende Füllungen (Abb. 5), Zahnhalskaries, schlecht adaptierte Kronenringe, Ligaturen begünstigen das Liegenbleiben von entzündungserregenden Stoffen und führen so wieder über die Entzündung und Zerstörung der interalveolären Septen. Ein Kronenring zu weit apikalwärts geschoben, kann das Periodontium mechanisch verletzen und dann weiter zum marginalen Abbau des Septums veranlassen.

Durch Stellungsanomalien und durch sie verursachte Störungen der normalen Kieferbewegungen können einmal direkt Beschädigungen des Zahnfleischrandes auf mechanischem Wege hervorgerufen werden, wie z. B. bei starkem Überbiß, weiterhin wird die Ablagerung entzündungserregender Stoffe begünstigt, infolge mangelhafter Reinigung der Zähne beim Kauakt und endlich spielt sich die Kaufunktion meist in einer für die Paradentien der be-

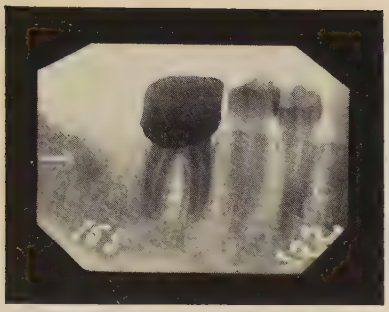

Abb. 1. Annähernd normale Spongiosa in den interalveolären Septen im Prämolaren und Molarenbereich des Unterkiefers. Wir sehen die Spongiosa nach dem Corpus mandibulae zu spärlicher werden. Der rundliche Schatten in der Gegend des zweiten, fehlenden Molaren stammt von einem Wurzelrest. Denn der Schatten ist ziemlich scharf begrenzt und distal ist schwach angedeutet der Periodontalspalt zu erkennen.

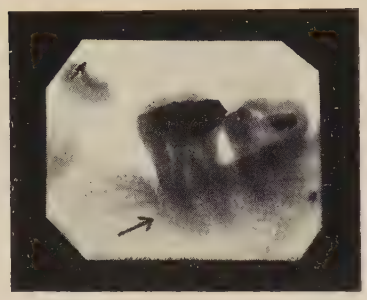

Abb. 2. An der medialen Wurzel des zweiten Molaren fällt die Verdichtung der Spongiosa auf. Die einzelnen Querbälkchen fließen vor der Lamina dura zusammen. Es entsteht dadurch eine stark verdickte Lamina dura.

Abb. 3. Atrophia alveolaris senilis bei einer 57 Jahre alten Patientin. Neben deutlichem horizontalen Schwund des Alveolarfortsatzes fällt die allgemeine Verdünnung der Spongiosabälkchen aber ihre scharfe Zeichnung auf. Distal von den Molaren ist die den Alveolarfortsatz bedeckende Schleimhaut schwach angedeutet. Taschenbildung ist nicht vorhanden. Die Kieferhöhle ist mit Röntgenkontrastmasse angefüllt.



Abb. 4. Beträchtlicher Schwund und Zerstörung der Septen der unteren Schneidezähne. An den Zähnen lassen sich deutlich höckrige Verdickungen erkennen, die durch Zahnstein bezw. Konkremente verursacht sind. Die Spongiosa der noch erhaltenen Septen ist getrübt. Ein Zeichen für eine bestehende Entzündung.



Abb. 5. Anfänglich Zerstörung eines interalveolären Septums im Molarengebiet des Unterkiefers durch überhängende Füllungen.



Abb. 6. Patient ist 50 Jahre alt. Wir sehen bei dem Eckzahn und dem ersten Molaren Vertikalatrophie. zwischen den beiden Prämolaren Horizontalatrophie.

Abb.7. Perforation mit durchgepreßtem Wurzelfüllmaterial. Neben einer ziemlich umfangreichen Einschmelzung sehen wir die den Herd umgehende Spongiosa getrübt.



Abb. 8. Ostitis im Schneidezahngebiet der unteren Frontzähne. die sich diffus im Kiefer ausgebreitet hat. Die ganze Spongiosa erscheint verwaschen und getrübt. Zu geringer Einschmelzung ist es nur an dem zwischen den beiden mittleren Schneidezähnen liegenden Septum gekommen.

treffenden Zähne ungünstigen Richtung ab und verursacht so Resorption. Allerdings werden sich diese Einflüsse funktionell falscher Beanspruchung nicht so sehr im Beginn des Abbauprozesses bemerkbar machen als erst später, wenn schon ein Teil des interalveolären Septums geschwunden und der Halteapparat des Zahnes geschwächt ist. In einer Zahnreihe mit mangelhaften oder gar keinen Kontaktpunkten können sich Speisereste sehr gut ansammeln, sich zersetzen und schädigend wirken. Ferner sind aber auch die Interdentalräume leichter mechanischen Schädigungen ausgesetzt.

Diese angeführten röntgenologisch sichtbaren Ursachen führen meist zu chronischen, seltener zu akuten Prozessen. Auf die röntgenologisch sichtbaren Unterschiede zwischen chronischen und akuten Prozessen innerhalb der interalveolären Septen werde ich später noch eingehen. Die anfänglichen Zerstörungen auf dem Röntgenbild sind jedenfalls dieselben, gleichgültig wie sich der Zerstörungsprozeß im Knochen weiter entwickelt.

Für die Ausbreitung der Zerstörungsprozesse ist neben der individuell verschiedenen Bauart des Paradentiums die verschiedene Reaktionsfähigkeit des Gewebes von Wichtigkeit.

W e s k i unterscheidet zwei verschiedene Formen des marginalen Knochenschwunds: Die Horizontalatrophie und die Vertikalatrophie. Er sagt: „Die Horizontalatrophie ist ein Schwund des Knochens, welcher parallel zum normalen Ansatz des Alveolarknochens an dem Zahnkörper nach der Tiefe zu erfolgt. Die Vertikalatrophie ist ein Schwund, welcher sich vom Alveolarrande aus parallel zum Zahn in die Tiefe ausbreitet.“ Ausschlaggebend für das Zustandekommen dieser beiden Schwundarten ist nach W e s k i das Gefüge des Alveolarfortsatzes. Die Vertikalatrophie finden wir nach W e s k i dort, wo sich derbere, weitmaschigere, retroalveoläre Spongiosa befindet, wie im Oberkiefer palatinal, im Unterkiefer lingual oder bei einem Zahn, der an eine reorganisierte Zahnlücke angrenzt. Während sich die Horizontalatrophie vorwiegend dort ausbreiten soll, wo die Zähne von einer dünnen Knochenschicht bedeckt sind, wie an den Labialflächen oder dort, wo die Zähne eng zusammenstehen. Die Horizontalatrophie ist die prognostisch günstigere Form.

Erfolgt nun der Schwund des Knochens in dem Sinne der Vertikalatrophie nach W e s k i (Abb. 6), so sehen wir auf dem Röntgenbild, wie sich der Zerstörungsprozeß meist trichterförmig zwischen Zahn und Alveole nach dem Apex zu ausbreitet. Es kommt zur sogenannten Knochentasche. Der Defekt selber erscheint im Röntgenpositiv als ein strukturloser, weißer Fleck. Die an die Tasche angrenzende Spongiosa ist meist etwas heller gezeichnet und weitmaschiger als die gesunde Spongiosa in den übrigen Teilen des Septums. Die Knochenbälkchen sind in der Nähe des Herdes dün-

ner, weniger zahlreich und in Auflösung begriffen. Verläuft die Zerstörung des Septums in oral-vestibulärer Richtung oder umgekehrt, so erscheint im Röntgenbild dem gesunden Knochengewebe des Septums ein heller gezeichnetes aufgelagert zu sein.

Die bei dieser Zerstörungsform des Knochens entstehenden Taschen können breit aber auch so schmal sein, daß sie auf dem Bild nur mit der Lupe zu erkennen sind. Zur besseren Kenntlichmachung der Taschentiefe im Röntgenbild werden am besten Guttaperchapoints verwandt. Diese haben den Vorteil, daß sie wirklich nur soweit vordringen, als die Tasche tief ist und sich umbiegen, wenn sie auf Knochen stoßen. Ferner kann man im Munde des Patienten die aus der Tasche herausragenden Enden der Guttaperchapoints mit einem warmen Spatel in Höhe des Zahnfleischrandes abtragen und kann sich so auf dem Röntgenbild einen Begriff vom Verlauf des Zahnfleischrandes machen. Gegenüber den „abgezwickten" Millernadeln, wie sie P a r m a empfiehlt, haben sie noch den Vorteil, daß sie keine Verletzungen verursachen und beim Verschlucktwerden weit weniger gefährlich sind. Wir stellen auf dem Röntgenbild allerdings immer nur die distale und mediale Tasche fest, die oralen und vestibulären nicht, weil sie vom Zahnschatten überlagert werden.

Bei zwei sehr tiefen, ein Septum einschließenden Taschen kommt es manchmal dazu, daß die Ernährungsbasis des ganzen Septums zerstört wird. Die Folge davon ist, daß das ganze Septum als Sequester abgestoßen wird. In hochgradigen Fällen des Knochenschwundes können die, die Zähne umgebenden, Septen vollständig verschwinden, so daß die Zähne auf dem Röntgenbild in Weichgewebe eingebettet erscheinen.

Bei überbelasteten Zähnen finden wir ebenfalls oft Vertikalschwund der interalveolären Septen. Wir sprechen dann von Belastungsparadentose. Hier tritt klinisch die atrophische Natur der Veränderungen gegenüber der entzündlichen in den Vordergrund. Ob es sich um eine primäre Veränderung im Knochen handelt und der Knochenschwund als eine reine Belastungs- oder Druckatrophie zu werten ist oder, ob durch andere, sekundär hinzutretende Faktoren der paradentale Knochen abgebaut wird, läßt sich aus dem Röntgenbild nicht erkennen. Wir stellen auf dem Röntgenbild bei zu stark belasteten Zähnen, wie es oft Brückenpfeiler, Kronen, alleinstehende Zähne usw. sind, eine trichterförmige Erweiterung der Alveole fest, die sich von dem Defekt bei einer Vertikalatrophie kaum unterscheidet.

Geht der Knochenschwund der interalveolären Septen im Sinne der Horizontalatrophie W e s k i ' s vor sich, (Abb. 6) so fehlt im Röntgenbild die Taschenbildung. Der marginale Begrenzungsrand des Septums läuft annähernd horizontal. Die feineren Verände-

rungen in dem noch erhaltenen Knochen sind dieselben, wie bei der Vertikalatrophie, so daß ich sie hier nicht zu wiederholen brauche.

Natürlich gibt es viele Übergangsformen zwischen diesen beiden Arten des Knochenschwunds.

Eine Form der marginalen Zerstörung und des marginalen Schwundes des interalveolären Septums, die sich nicht in das Schema von Weski Horizontal- und Vertikalatrophie einreihen läßt, entsteht bei Schädigung mit arseniger Säure. Durch unvorsichtiges Umgehen mit Arsenikpaste oder durch mangelhaften Verschluß einer Kavität kommt es oft zur Nekrose des ganzen interalveolären Septums, ja manchmal noch zu schweren Schädigungen des Kieferknochens. Im Röntgenbild sehen wir bei den leichten Verlaufsformen einer Arsenschädigung eine deutliche Demarkationslinie in der Mitte oder am Boden des Septums. Später können wir beobachten, wie das ganze oder halbe Septum als Sequester abgestoßen wird. Bei den schweren, diffusen Verlaufsformen von Arsenschädigungen beobachten wir im Röntgenbild oft viele kleine Nekroseherde, die sich auf größere Bezirke im Knochen verteilen. Sequesterbildung fehlt meistens ganz.

2. Von intermediär ausgehend.

Defektzonen, die im Intermediärbezirk ihren Ursprung haben oder hier scheinbar lokalisiert auftreten, sind nicht so häufig wie die marginalen und apikalen. Oft bildet sich am Boden einer schmalen, tiefen Tasche ein kleiner Absceß. Auf dem Röntgenbild entsteht ein rundlicher, ziemlich scharf begrenzter Rarefikationsherd, der leicht eine Cyste vortäuschen kann. Beobachten wir das Bild genauer mit Hilfe der Lupe, so können wir meist eine feine, schmale Tasche feststellen, die bis zum Herd reicht.

Klinisch in halber Wurzelhöhe lokalisierte Abscesse machen auf dem Röntgenbild oft gar keine Erscheinungen. Wir finden meist nur eine breite Knochentasche, die an und für sich dem gestauten Exsudat und Eiter hinreichend Abfluß verschaffen müßte. Die Ursache für die Retention des Eiters ist auf dem Röntgenbild nicht ersichtlich, da die Weichteile röntgenologisch nicht zu erkennen sind.

Bei dem von Wunschheim beschriebenen paradentären Absceß sehen wir manchmal, vorausgesetzt, daß der Herd auf den Film überhaupt projiziert werden kann, in der Mitte der Wurzel einen rundlichen, gut abgegrenzten Herd. Der Limbus alveolaris ist meist völlig intakt. Die Ursache dieser kleinen Abscesse ist Trauma verbunden mit Infektion.

Eine charakteristische Form des intermediären Rarefikationsherdes tritt auf bei seitlicher Perforation. (Abb. 7). Hat der durch

die Wurzelwand gedrungene Bohrer noch den Knochen verletzt, so erkennen wir auf dem Röntgenbild ein rundes Bohrloch. Wurden mit dem Bohrer Infektionserreger eingeschleppt, so kommt es zur Abscedierung. War die Lamina dura unverletzt geblieben, so wird diese zuerst zerstört, dann dringt der Prozeß je nach seiner Wachstumstendenz und nach den Abwehrkräften des Gewebes weiter im Knochen vor. Der Absceß ist weiterhin wie eine Ostitis zu betrachten, auf deren verschiedene Verlaufsformen ich noch später eingehen werde.

3. Von apikal ausgehend.

Entzündliche Herde im Alveolarknochen, die vom Apex ihren Ausgang nehmen, bleiben gewöhnlich um die Wurzelspitze herum lokalisiert und verursachen dann keine Veränderungen an den interalveolären Septen. Es kommen aber auch Fälle vor, bei denen sich der Entzündungsherd nach marginal hin ausbreitet, dann kann es zu Zerstörungen der interalveolären Septen kommen. Der häufigste Verlauf ist wohl folgender: Bei einer schon bestehenden, chronischen Periodontitis kommt es zum akuten Nachschub. Der Prozeß, der sich immer nach der Gegend des geringsten Widerstandes ausbreitet, nimmt seinen Weg vom Apex meist quer durch die Spongiosamaschen oder entlang von Gefäßkanälen nach vestibulär oder oral, in seltenen Fällen auch nach der Kieferhöhle zu. Eine Veränderung der interalveolären Septen findet dabei nicht statt. Auf dem Röntgenbild fehlt oft, zumal in den Anfangsstadien dieser Prozesse, jegliche pathologische Erscheinung. Manchmal aber beobachten wir auf dem Röntgenbild, wie sich der Prozeß, namentlich in der Gegend der oberen seitlichen Schneidezähne und Prämolaren, wo die Spongiosastruktur physiologisch spärlicher zu sein pflegt, zwischen Zahn und Alveole nach dem Zahnhals zu ausbreitet. Es kommt dabei zu einer Zerstörung der Lamina dura und zur mehr oder weniger großen Einschmelzung des interalveolären Septums. Es braucht natürlich nicht immer eine chronische Periodontitis bestanden zu haben. Eine akute, apikale Ostitis kann auch direkt durch Bakterieninvasion entstehen.

Erfolgt keine Behandlung der Ostitis, so durchbricht der sich sammelnde Eiter die Weichteile und findet so Abfluß. Eine Fistel bleibt meist zurück. Den Fistelgang können wir oft später auf dem Röntgenbild erkennen. Gut sichtbar wird er, wenn er mit röntgenpositivem Material, z. B. mit Wurzelfüllmittel, angefüllt ist.

Auch Arsenikpasta, die zur Devitalisation der Pulpa von den Zahnärzten benutzt wird, kann von apikal her die interalveolären Septen schädigen. In den meisten Fällen bleiben allerdings diese durch den Arsenik gesetzten Schädigungen um den Apex herum

lokalisiert. Die durch den Arsenik verursachten, von apikal ausgehenden, röntgenologisch sichtbaren Veränderungen im Knochengewebe gleichen denen, die von marginal ihren Ausgang nehmen.

Marginale und apikale Prozesse verschmelzen auch auf dem Röntgenbild manchmal miteinander. Beim Zusammentreffen von einer marginalen und apikalen Periodontitis kommt es zu dem Bilde des erweiterten Periodontalspaltes. Die Lamina dura ist dann meist ganz resorbiert. L o o s - G a b r i e l unterscheiden im Röntgenbild beim Zusammentreffen von Vertikalatrophie mit einem intermediären oder apikalen Prozeß die K a v e r n e n f o r m und beim Zusammentreffen von marginalen und apikalen Prozessen die U r n e n f o r m des Schwundes an den interalveolären Septen.

Eine Cyste kann in fortgeschrittenem Stadium interalveoläre Septen zur Einschmelzung bringen.

Von anderen Knochenkrankheiten bewirken Osteomyelitis, tuberkulöse und gummöse Ostitis, Aktinomykose und Tumoren röntgenologische Veränderungen an den interalveolären Septen. Doch erstrecken sich diese Veränderungen in der Hauptsache auf den Kieferkörper. Derartige Veränderungen nachzuweisen, würde jedoch zu weit über den Rahmen des Themas hinausführen.

IV. Unterschiede der röntgenologisch nachweisbaren Veränderungen der interalveolären Septen durch akute, subakute und chronische Prozesse.

Über die auf dem Röntgenbild sichtbaren feineren Veränderungen des Knochengewebes der interalveolären Septen bei akuten, subakuten und chronischen Prozessen ist folgendes zu sagen: Bei ganz akut verlaufenden Prozessen finden wir auf dem Röntgenbild in den Anfangsstadien fast kaum Veränderungen im Knochengewebe. Erst in den mehr subakuten Stadien (eine genaue Grenze läßt sich röntgenologisch nicht ziehen) finden wir in nicht begrenzten Bezirken einen Verlust an kalkhaltiger Substanz, der sich bemerkbar macht durch Verringerung der Knochendichte und der daraus folgenden größeren Durchlässigkeit von Röntgenstrahlen. Die Spongiosabälkchen selbst werden in diesen Bezirken dünner. Ihr Aussehen kann vom leichten Unscharfwerden zur wolkigen Trübung und bis zum völligen Verschwinden jeglicher Strukturierung wechseln. Charakteristisch ist, daß ein akuter, bzw. subakuter Prozeß nicht scharf begrenzt ist, sondern allmählich in das gesunde Gewebe übergeht. (Abb. 8).

Das Verschwinden der Grenzen eines chronischen, apikalen Prozesses (Granulom) ist keine seltene Erscheinung, ebenso nicht die Verwaschung des Spongiosabezirkes, der den Abscßschatten direkt umgibt. Wenn die Spongiosa aber auf weitere Bezirke ver-

ändert erscheint, wenn die Spongiosabälkchen (nach W e s k i) wie „verwittertes Holz“ erscheinen, dann können wir schließen, daß der umschriebene, chronische, apikale Abszeß übergegangen ist in eine diffuse, subakute, ostitische Einschmelzung.

Eine allgemeine Maschenerweiterung der Spongiosa bei scharfer Zeichnung der Spongiosabälkchen ist meist kein krankhafter Zustand. Wir finden dieses Bild wie schon erwähnt (Abb. 3), im senilen Kiefer und auch in Kiefern, deren Knochengewebe besonders zart gebaut ist.

Chronische Prozesse verlaufen gegenüber akuten abgegrenzter und meistens langsamer. In der Mitte des Herdes eines chronisch verlaufenden Resorptionsprozesses fehlt jegliche Spongiosastruktur. Wir finden also im Röntgenbild einen völligen Verlust von kalkhaltiger Substanz, dargestellt durch einen gegenüber dem umgebenden, gesunden Gewebe helleren Fleck im Positiv. Ganz hell ist der Fleck meist nicht, weil der Herd fast immer von gesundem, Röntgenschatten erzeugendem Gewebe überlagert ist. Bei langsam sich ausdehnenden, chronischen Schwundprozessen ist im allgemeinen der noch erhaltene Knochen gegenüber dem Resorptionsherd glatt abgegrenzt. Diesen Zustand finden wir z. B. häufig bei einem chronischen, apikalen Absceß (G r a n u l o m). Bei lebhafter verlaufenden chronischen Schwundprozessen fehlt in den Herdzonen ebenfalls jegliche Knochenstruktur. Die Randzone ist dagegen zerklüftet und zerfasert. Die in nächster Umgebung des Herdes liegenden Spongiosabälkchen sind dünner und unscharf gezeichnet, strukturlos angeordnet und in Auflösung begriffen. Diesen Zustand finden wir sehr häufig, z. B. bei der Horizontal- und Vertikalatrophie nach W e s k i, dort wo Knochenresorptionen entstehen durch überhängende Füllungen, schlecht ansitzende Kronenringe, Ligaturen, Zahnhalskaries, mangelnde Kontaktpunkte, usw. Das Röntgenbild gibt uns keinen Aufschluß über den Gewebsersatz in den entkalkten Zonen.

V. Bemerkungen über Verlauf, Ausbreitungsrichtung und Dauer der Prozesse.

Der Verlauf eines Entzündungsprozesses ist abhängig von der konstitutionellen Beschaffenheit des Gewebes, von der Dicke und Dichte des Knochens, der Virulenz der Bakterien und der Beziehung des Herdes zur Mundhöhle. Auf diese örtlichen Verhältnisse wie Knochendicke und Oberflächenbeziehung zur Mundhöhle ist es zurückzuführen, daß die Mehrzahl der dentalen Ostitiden nicht, wie die meisten nicht dentalen Ostitiden, mit Sequesterbildung verlaufen.

Die Ausbreitungsrichtung eines Resorptionsherdes ist sicherlich neben anderen Faktoren wie Dichte, Struktur und Abwehrbereitschaft des Gewebes, bestimmt durch den Verlauf interdentaler und paradentaler Gefäße. Im Röntgenbild sind diese Gefäße, entlang denen die Infiltration verläuft, unterhalb der interalverolären Herde als matte, trübe Schatten zu erkennen. Allerdings können auch normale Gefäße in normaler Spongiosa ähnliche Schatten erzeugen. Aber es ist doch auffällig, wie häufig sich diese Gefäßschatten unterhalb eines interalveolären Herdes ausgeprägt finden.

Das Röntgenbild gibt uns nicht immer den wirklichen Umfang und die richtige Form des Rarefikationsherdes an. Umfang, Form und auch Begrenzung eines Knochenrarefikationsherdes sind abhängig von der Projektionsrichtung, von der Stärke und Dichte des den Herd überlagernden Knochengewebes. Es ist ein großer Vorteil des mehrgliedrigen Röntgenstatus, daß der gleiche Bezirk von zwei verschiedenen Richtungen aus projiziert wird. Die Kombination der beiden verschiedenen Bilder lassen die Möglichkeit einer Fehldiagnose geringer werden.

Wir können aus dem Röntgenbild nicht auf die Dauer des Prozesses schließen. Denn ein akuter Prozeß kann zur Erreichung einer diffusen Knochenzerstörung bei geringer Virulenz der Infektion und schwachen Abwehrkräften des Gewebes längere Zeit benötigen, als ein chronischer Prozeß zur Erreichung einer abgegrenzten Form der Knochenzerstörung bei starker Virulenz der Infektion und guten Abwehrkräften des Gewebes. Wohl können wir aus dem Röntgenbild ersehen, ob das Gewebe zu Abwehrmaßnahmen gegen den Infekt schreitet, denn ein lange Zeit gut begrenzt bleibender Herd (durch zeitlich hintereinander liegende Aufnahmen feststellbar) zeigt uns, daß das Gewebe über Abwehrkräfte gegenüber dem Infekt verfügen muß.

Zusammenfassung.

Wir können bei Veränderungen der interalveolären Septen aus dem Röntgenbild erkennen: Physiologische Strukturveränderungen im Spongiosagebälk, Veränderungen der Knochendichte, Knochenan- und -abbau der interalveolären Septen. In Bezug auf den pathologischen Knochenschwund der interalveolären Septen stellen wir durch das Röntgenbild fest, ob der Schwund von marginalen, intermediären oder apikalen Prozessen ausgeht, ferner wie und nach welcher Richtung sich der Prozeß weiter ausbreitet. Weiterhin können wir fast immer erkennen, ob wir einen akuten (subakuten) oder chronischen Prozeß vor uns haben, vorausgesetzt daß der betreffende Prozeß röntgenologisch gut zu erfassen ist. Weiter läßt sich bei richtiger Projektionsrichtung mit einiger Einschränkung auf Umfang und Form des Resorptionsherdes schließen. Endlich ersehen wir aus dem Röntgenbild, ob bei einem Prozeß das Gewebe zu Abwehrmaßnahmen gegen den Infekt schreitet.

Hieraus geht hervor, welche Fülle von Einzelheiten wir aus dem Röntgenbild bei Veränderungen der interalveolären Septen ersehen können.

Literaturverzeichnis.

Braunschweiger: Die Bedeutung der Spongiosa des Unterkiefers für das Röntgenbild. D. Zhlkd. 1922, H. 56, S. 67.

Dirksen: Arsennekrose eines Septums. Z. R. 1933, H. 35, S. 1528.

Ebner, von, V.: Zitiert nach Kaufmann.

Euler: Röntgenbild und Wirklichkeit im Oberkiefer unter normalen und pathologischen Verhältnissen. Fortschritte 1930. Bd. VI, 2. Teil, S. 646.

Faulhaber und Neumann: Das Röntgenbild als diagnostisches Hilfsmittel. Verlag Hermann Meußer, Berlin 1926.

Feiler: Das Röntgenbild bei Alveolarpyorrhoe. D. Zhlkd. 1921, H. 51, S. 43.

Gámán: Beiträge zur Frage der Kieferknochenstruktur unter normalen und einigen krankhaften Verhältnissen. Z. f. Stom. 1929, H. 9, S. 824.

Gottlieb: Gewebsveränderungen bei Überbelastung mit besonderer Berücksichtigung von Alter und Konstitution. Z. f. Stom. 1931, H. 4, S. 370.

Häupl: Die chronischen Zahnfleischentzündungen und ihre Folgeerscheinungen. Z. f. Stom 1935, H. 6, S. 321.

—: Gewebsveränderungen in den Paradentien von Brückenpfeilern. V. f. Z. 1929, H. 2, S. 145.

Kaufmann: Spez. path. Anatomie, Band I, Vereinigung wissenschaftlicher Verleger. Walter de Gruyter u. Co., Berlin u. Leipzig 1922.

Loos: Die Belastungsparadentose im Klinischen und im Röntgenbild. D. z. W. 1925, H. 15, S. 259.

Loos - Gabriel: Die Röntgendiagnostik und Therapie in der Zahnheilkunde. Georg Thieme, Verlag, Leipzig.

Hugh, W. Mac. Millan: Inaktivität und ihr Einfluß auf die Entwicklung und Widerstandskraft des Alveolarprozesses. Fortschritte 1929, V., 2. Teil, Seite 678.

Hugh, W. Mac. Millan: Radiographische und histologische Beweise für die funktionelle Adaption des Alveolarprozesses. Fortschritte 1929, V., 2. Teil, S. 677.

Parma: Zahnärztliche Röntgendiagnostik. Verlag Urban und Schwarzenberg 1929. Berlin/Wien.

Pommer: Zitiert nach Kaufmann.

Port - Euler: Lehrbuch der Zahnheilkunde. Verlag von H. F. Bergmann, München 1934.

Praeger: Osteosklerose oder Wurzelrest? D. z. W. 1936, H. 25, S. 576.

—: Das intraorale Röntgenbild — ein Ratgeber. J. F. Lehmanns Verlag, München 1936.

Riha: Wert und Grenzen der Röntgendiagnostik bei Zahn- und Kieferkrankheiten. Z. f. Stom. 1928, H. 3, S. 241.

Sedginidse: Röntgendiagnostik der Paradentitis. Z. f. Stom. 1932, H. 24, Seite 1546.

Walkhoff: Die diluvialen menschlichen Kiefer Belgiens und ihre pithekoiden Eigenschaften. Wiesbaden. C. W. Kreidels Verlag 1903.

Weski: Röntgendiagnostik bei marginalen Paradentosen. Z. R. 1921, H. 46, Seite 338.

—: Wesen und Deuten des zahnärztlichen Röntgenbildes. D. z. W. 1920, H. 7, Seite 65.

—: Praktische Bedeutung des zahnärztlichen Röntgenstatus. Z. R. 1920, H. 30, S. 333.

—: Röntgenanatomische Studien aus dem Gebiete der Kieferpathologie. V. jsch. 1921, H. 1, S. 3.

Wolf: Zitiert nach Gámán.

Wunschheim: Zitiert nach Port-Euler.

Lebenslauf.

Ich, Gottfried, Wilhelm, Karl, Paul, Kurt Walther wurde am 17. August 1913 in Steinbach-Hallenberg in Thüringen geboren. Die Grundschule besuchte ich in Iserlohn. Ostern 1923 wurde ich in die Sexta des Realgymnasiums in Iserlohn aufgenommen, Ostern 1932 bestand ich die Abiturientenprüfung. Anschließend studierte ich in Marburg Zahnheilkunde. Im Herbst 1933 bestand ich das zahnmedizinische Physikum. Von November 1934 bis November 1935 diente ich freiwillig bei der 7./A. R. Mü. zu Iserlohn. Im Winter-Semester 1935/36 studierte ich in Freiburg i. Breisgau weiter Zahnheilkunde. Im Sommer-Semester 1936 studierte ich wieder in Marburg, wo ich im Dezember desselben Jahres das zahnmedizinische Staatsexamen bestand und anschließend die Approbation erhielt.

Meine akademischen Lehrer waren die Professoren und Dozenten:

in Marburg: Baars, Baur †, Baumann, Boeminghaus, Dabelow, Dittler, Elbrecht, Fliege, Göppert, Grüneisen, Kestermann, Klapp, Kunzendorf, Loebell, Meerwein, Nauk, Pfannenstiel, von Reckow, Rix, Seidel †, Strecker, Versé.

in Freiburg: Jenke, Killian, Loeser, Nißle, Scheidt, Schmidt.